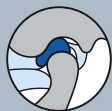


JOURNAL OF CRANIOMANDIBULAR FUNCTION



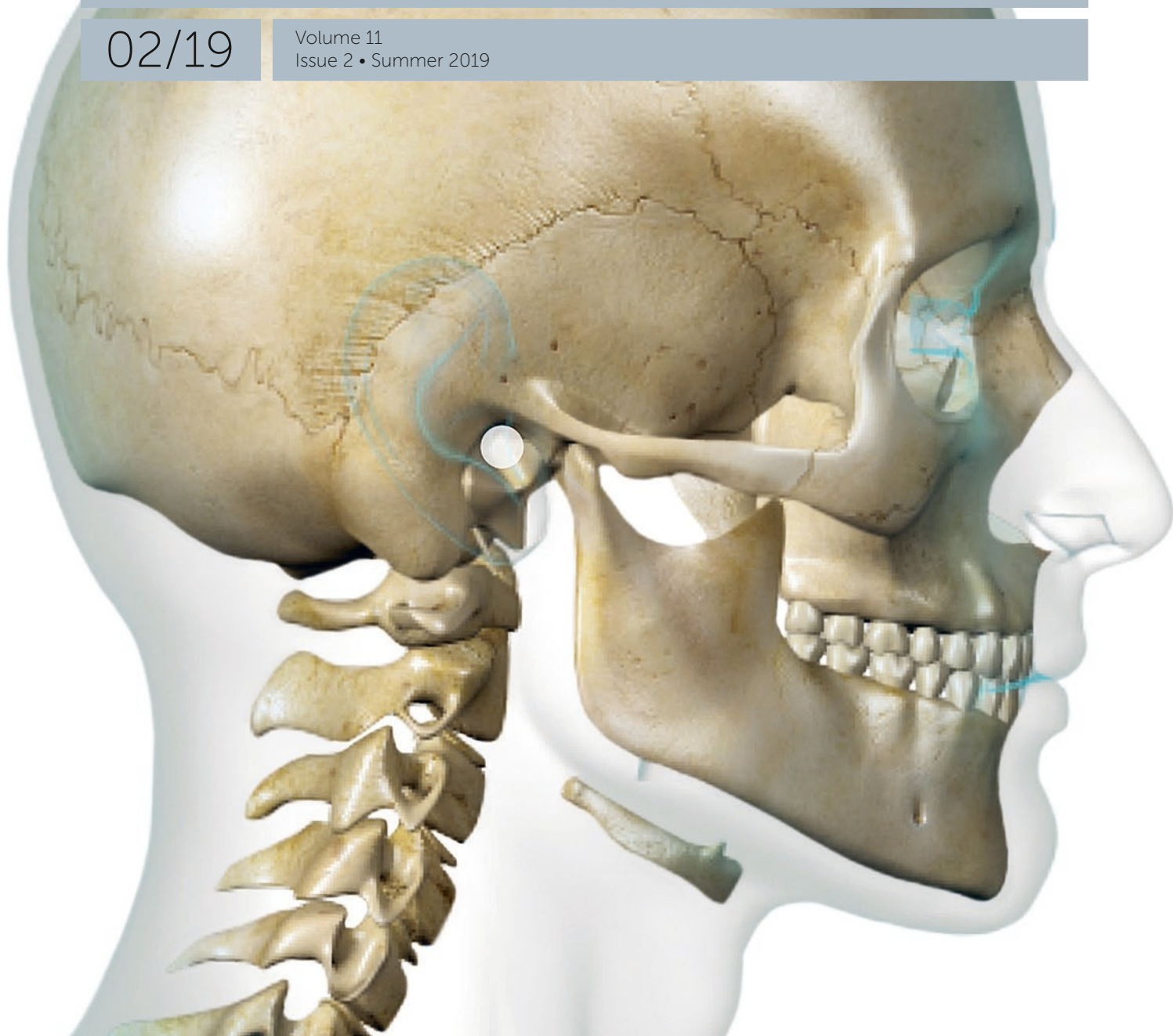DGFD
Deutsche Gesellschaft für
Funktionsdiagnostik und -therapie

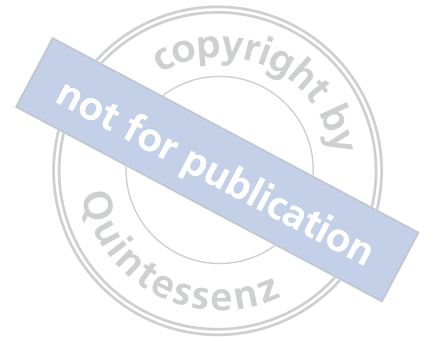Official Journal of
the German Society
of Craniomandibular
Function and Disorders

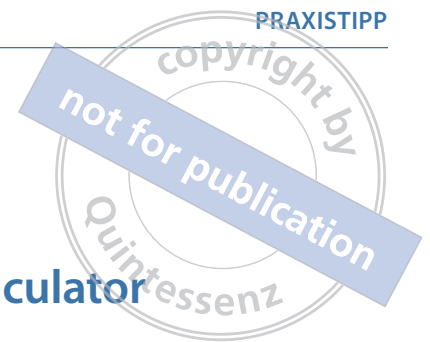Offizielle Zeitschrift der
Deutschen Gesellschaft
für Funktionsdiagnostik
und -therapie in der DGZMK

02/19

Volume 11
Issue 2 • Summer 2019







Udo Plaster

Transfer of the patient's oral situation to the articulator and synchronizing the articulated models

Part 1: Occlusal plane and jaw relation – the analysis and transfer of information

Synchronisierung der Modelle vom Patienten in den Artikulator Teil 1: Okklusionsebene und Kieferrelation – Analyse und Transfer der Informationen

Zusammenfassung

Funktionelle und zugleich ästhetische Lösungen sind in der prothetisch-restaurativen Zahnmedizin eine tagtägliche Herausforderung. Ein Grund dafür ist, dass die Modell-situation im Artikulator die klinische Situation am Patienten nur annähernd wiedergibt. Gefragt sind Denkansätze, die diese Problematik aufgreifen. Im Fokus des Artikels steht die realistische Übertragung der Modelle in den Artikulator. Vorgestellt wird der Werdegang der funktionsanalytischen Methode mit dem PlaneSystem. Die Erkennung patientenspezifischer Details auf analogem Weg (z. B. Kopfhaltung, Gesichtsproportionen, physiognomische Landkarte, Modellanalyse, Modellorientierung, Bewegungsaufzeichnung, Gelenkmechanik, Unterkieferposition in physiologischer, unmanipulierter Zentrik) und im digitalen Vorgehen (z. B. Gesichtsscan, 3-D-Analyse, Fotodokumentation, DVT) sowie deren Übertragung in den Artikulator bilden die Grundlage. Okklusionsebene und Asymmetrien werden ebenso patientenindividuell abgegriffen und positionsecht in den Artikulator übertragen wie die Vertikaldimension der Okklusion (VDO) bzw. die Ausrichtung des Unterkiefers. Alle gesammelten Informationen können schließlich in einen digitalen Workflow integriert werden, sodass Bezug auf rein virtuelle Lösungen genommen werden kann. Beschrieben werden die Notwendigkeit, aus welcher die Systematik entstanden ist, sowie die einzelnen Entwicklungsstufen. Anschließend wird das Potenzial dargestellt, welches die Methode dem prothetischen Arbeitsteam bietet.

Abstract

Both functional and esthetic solutions pose a daily challenge to prosthetic restorative dentistry. One reason for this is that the model situation mounted in the articulator shows only an approximation of the patient's clinical situation. Approaches that address this problem are therefore called for. This article focuses on the transfer of the models to the articulator in a realistic way, and presents the development of the functional analytical method with the PlaneSystem. The capture of patient-specific details by analog means (eg, head posture, facial proportions, physiognomy map, model analysis, model orientation, movement recording, joint mechanics, mandible position in the physiological unmanipulated centric position) and by digital means (eg, facial scan, 3D analysis, photographic documentation, digital video technology [DVT]) and the transfer of these data to the articulator form the basis for this procedure. The occlusal plane and the asymmetries are likewise measured individually on each patient and transferred to the articulator in the same way as the vertical dimension of occlusion (VDO) and the mandibular alignment. All information collected can then be integrated into a digital workflow, so that reference can be made to entirely virtual solutions. This article describes the necessity that gave rise to this system and the individual development stages, and outlines the potential this method offers the dental prosthetics team.

Keywords: *occlusal plane, articulator, mandibular position, maxillary position, PlaneFinder, centric, functional analysis, bite registration, vertical dimension of occlusion (VDO), dental technology-related analysis*

Introduction

The basis for a well-functioning stomatognathic system is the coordinated interplay of all patient-specific components of the masticatory system. The harmonious interaction of the complex control loop ensures a healthy masticatory system. When planning and manufacturing dental prostheses, the dental technician must also bear in mind that the masticatory organ does not function as an autonomous system but is embedded in a cybernetic control loop¹. This means that in addition to the teeth, the maxilla and mandible, the periodontium, the muscles, and the temporomandibular joints (TMJs), the patient's dental history and the whole-body skeletal parameters must all be included in the planning and manufacture of a dental prosthesis. For the prosthetics team consisting of a dentist, a dental technician and, if necessary, corresponding specialists from related fields (eg, physiotherapists), this interdisciplinary collaboration means that any relevant information should not be limited to purely dental information.

The system presented is based on an authentic concept; namely, the patient. The individuality and variability of any individual cannot be bound by a rigid concept. A patient's individual situation and dental history means that every patient has specific requirements that should be taken into account. As with a compass, the individual circumstances determine the treatment route to be taken. In order to determine this, in addition to the dentist, the relevant information will also often be collected, if necessary, by the dental technician and the physiotherapist. The analysis according to dental technology principles is always based on close collaboration with the dentist.

If the diagnostic wax-up is performed in the dental laboratory and tested on the patient, this is referred to as 'analysis according to dental technology principles,' or, in short, as 'physical diagnostics.' This dental technology-related assessment of the patient's clinical situation has nothing to do with the dental medical diagnostics, which remain the sole responsibility of the dentist. Dental technology-related analysis includes working steps in addition to those of dental diagnostics. The aim is to create a dental prosthesis that harmonizes in all respects with the patient's oral situation. On the one hand, the maxillary model should be mounted in the articulator according to a patient-determined position without exogenous influences – harmonious in all movement dimensions – true vertical (TrV) and true horizontal (TrH; Fig 1). On the other hand, the mandibular model, which is based on the physiologically perceived center, the height and

Indizes: Okklusionsebene, Artikulator, Unterkieferposition, Oberkieferposition, PlaneFinder, Zentrik, Funktionsanalyse, Bissregistrierung, Vertikaldimension (VDO), zahntechnische Analyse

Einleitung


Grundlage für ein funktionierendes stomatognathes System ist ein aufeinander abgestimmtes Wechselspiel aller patientenspezifischen Komponenten des Kausystems. Das harmonische Zusammenspiel des komplexen Regelkreises sorgt für den gesunden Kauapparat. Grundsätzlich muss auch der Zahntechniker beim Herstellen von Zahnersatz bedenken, dass das Kauorgan kein autonomes System ist, sondern eingebettet in einem kybernetischen Regelkreis arbeitet¹. Somit sind bei der Planung, respektive Herstellung eines Zahnersatzes, zusätzlich zu Zähnen, Ober- und Unterkiefer sowie Parodontium auch die Muskulatur, die Kiefergelenke, die dentale Historie und ganzkörperliche skelettale Parameter einzubeziehen. Für das prothetische Arbeitsteam, bestehend aus Zahnarzt, Zahntechniker und ggf. Spezialisten angrenzender Fachbereiche (z. B. Physiotherapeuten), bedeutet dies, relevante Informationen nicht nur auf den dentalen Bereich zu beschränken.

Vorgestellte Systematik basiert auf einem authentischen Konzept: dem Patienten. Die Individualität und Variabilität eines jeden Menschen setzt einem starren Konzept klare Grenzen. Jeder Patient hat mit seiner individuellen Situation sowie seiner dentalen Historie spezifische Voraussetzungen, die berücksichtigt werden sollten. Wie bei einem Kompass geben die individuellen Gegebenheiten den Weg vor. Um dies zu ermitteln, erhebt häufig zusätzlich zum Zahnarzt und ggf. dem Physiotherapeuten der Zahntechniker die für ihn relevanten Informationen. Hierbei beruht die zahntechnische Analyse immer auf einer engen Absprache mit dem Zahnarzt. Wird im Labor das diagnostische Wax-up gefertigt und am Patienten getestet, spricht man von der zahntechnischen Analyse bzw. „physischen Diagnostik“. Diese zahntechnische Beurteilung der Situation hat nichts mit einer medizinischen Diagnostik gemein, die ausschließlich dem Zahnarzt obliegt. Bei der zahntechnischen Analyse handelt sich um Arbeitsschritte, die ergänzend zur zahnärztlichen Diagnostik vorgenommen werden können. Ziel ist es, einen Zahnersatz zu erstellen, der sich in allen Aspekten in die Mundsituation einfügt. Einerseits sollte hierfür das Oberkiefermodell in patientenbestimmter Position – in allen Dimensionen stimmig (True Vertical, TrV,



Fig 1 Plumb line: Display of the vertical and horizontal zero lines: true vertical (TrV) and true horizontal (TrH).

Abb. 1 Plumb Line: Darstellung der vertikalen und horizontalen Nulllinien True Vertical (TrV) und True Horizontal (TrH).



und True Horizontal, TrH; Abb. 1) – in den Artikulator gesetzt werden. Andererseits ist das Unterkiefermodell basierend auf der wahrnehmungsphysiologisch bestimmten Mitte, Höhe und horizontalen Positionierung des Unterkiefers dem Schädel zuzuordnen. Was zunächst einfach klingt, ist in der Realität häufig eine Herausforderung. Wahrnehmungsphysiologisch bedeutet: Der Patient nimmt in stehender Position beim Blick in den Spiegel automatisch die „richtige“ Kopfhaltung ein, wobei wahrnehmungspsychologische Aspekte eine Rolle spielen. Der Patient richtet sich uneingeschränkt mit allen ihm zur Verfügung stehenden körperlichen Mitteln selbst aus. Sitzende Position, Rückenlehne, Kopfstütze etc. sind exogene Faktoren, die die Wahrnehmung einschränken. Beim PlaneFinder (Zirkonzahn, Gais, Italien) steht der Patient vor dem Spiegel und nimmt ohne Beeinflussung von außen seine Kopfhaltung ein.

Position des Oberkiefers im Artikulator

Jeder Mensch ist asymmetrisch. Diese Asymmetrien sind unterschiedlich stark ausgeprägt und folgen keinen festgelegten Parametern. Mit Blick auf skelettale Klasse, Schädel- und Gesichtsform, Zahnbogen etc. bedarf es einer individuellen Analyse des Systems „Mensch“, bei welcher natürliche Asymmetrien evaluiert und beim Anfertigen des Zahnersatzes berücksichtigt werden. Viele bislang übliche Verfahren orientieren sich an idealtypischen Parametern wie standardisierten Daten, definierten Linien, Ebenen und Achsen, nach denen vieles idealisiert wird (Abb. 2). Vernachlässigt werden die natürlichen Asymmetrien der rechten und linken Gesichtshälfte (Abb. 3). Als der Autor dieses Beitrags diese Tatsache erkannte, kam ihm

the horizontal positioning of the mandible, can be assigned to the cranium. What at first sounds simple often turns out to be a real challenge.

According to the physiology of perception, this means that the patient automatically adopts the ‘correct’ head posture in a standing position when looking into the mirror, and that the psychological aspects of perception here come into play. The patient can align himself freely in all physically possible directions, eg, a seated position, backrest, headrest etc. are exogenous factors that limit perception. With the PlaneFinder (Zirkonzahn, Gais, Italy), the patient stands in front of the mirror and adopts a head posture by himself and without external influence.

Position of the maxilla in the articulator

Every human being is asymmetrical. These asymmetries vary interindividually and do not follow any fixed parameters. As regards skeletal class, cranium and face shape, dental arch, etc, an individual analysis of the system ‘human body’ is required for the evaluation of natural asymmetries so that these can be taken into account for the fabrication of the dental prosthesis.

Many procedures used to date are based on typical ideal parameters (ie, standardized data, defined lines, planes, and axes), which are taken as the basis for many parameters (Fig 2). For these purposes, the natural asymmetries of the right and left facial halves are disregarded (Fig 3). When the present author realized this, he then had the idea of developing a new functional analysis system, known today as the PlaneSystem (Zirkonzahn). The logic behind the system becomes evident retrospectively when we observe the sequence of its development stages.

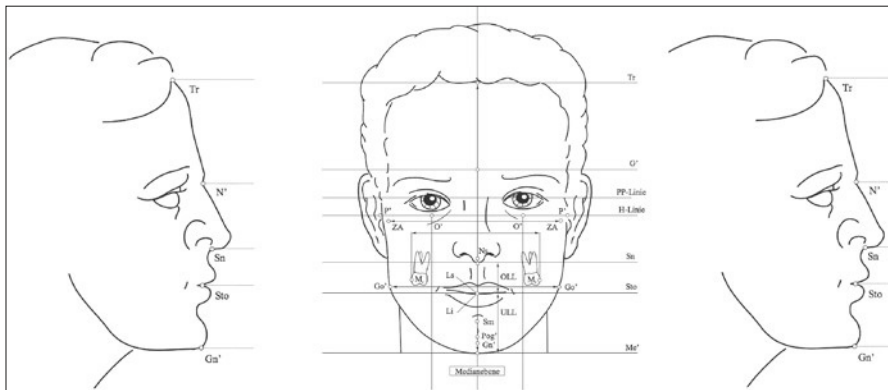
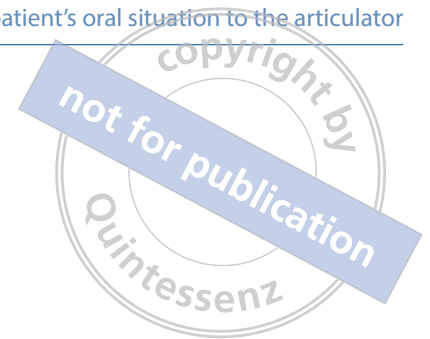

Fig 2 Sketch of typical ideal parameters as a frequent basis for the fabrication of an (idealized) dental prosthesis.

Abb. 2 Skizze idealtypischer Parameter als häufige Grundlage für das Herstellen eines – idealisierten – Zahnersatzes.

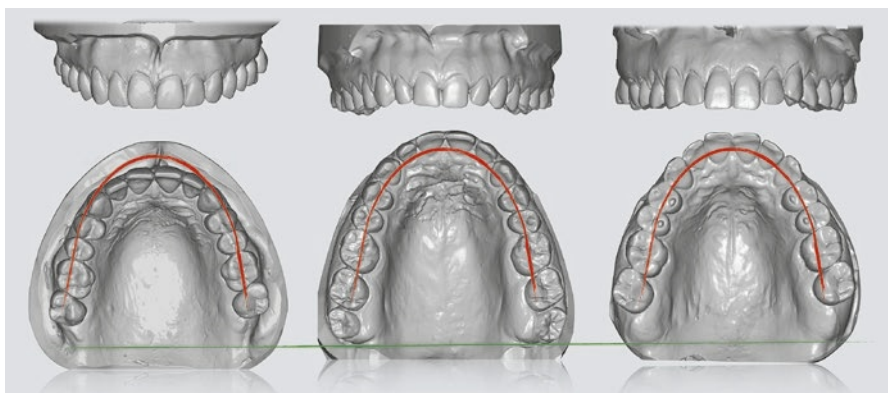


Fig 3 Natural asymmetries of natural teeth in the NHP (screenshots from the scanning software). Depiction of different maxilla geometries, tooth positions, and dental arches featuring natural deviations.

Abb. 3 Natürliche Asymmetrien natürlicher Zähne in Natural Head Position (Screenshots aus der Scan-Software). Darstellung verschiedener Oberkiefer-Geometrien, Zahnstellungen und Zahnbögen mit natürlichen Abweichungen.

From the conventional procedure to the HIP mount

As a commercial laboratory owner, the author collaborated with several practicing dentists. Most of the dentists at that time used different transfer systems (eg, Artex, Kavo, SAM, Stratos) for mounting the model pair. To date, the laboratory team has never questioned whether the position of the maxillary model in the articulator does in fact match the patient's intraoral situation in real life. Rather, it was assumed that the right thing to do was to first carry out a try-in on the patient to determine whether it was necessary to change or adjust the situation.

An investigation of this problem led to the conclusion that in fabricating the restoration, the dental technician must reproduce as closely as possible the patient's real occlusal plane. At that time, there were only a few systems that offered these possibilities. The electronic movement recording system Arcus Digma I and II (KaVo, Biberach, Germany) was used (Figs 4 and 5). This was the first time that a procedure not based on axial conformity was used. The results were satisfactory, although physiological patient-specific positioning of the maxillary model in the articulator was still not achievable.

die Idee zur Entwicklung eines neuen funktionsanalytischen Systems, heute als PlaneSystem (Zirkonzahn) bekannt. Ein Rückblick auf die Entwicklungsetappen macht die Logik hinter dem System nachvollziehbar.

Vom konventionellen Vorgehen zum HIP-Mount

Als gewerbliches Labor arbeitet der Autor mit mehreren Zahnärzten zusammen. Die meisten verwendeten zum damaligen Zeitpunkt unterschiedliche Übertragungssysteme (z. B. Artex, Kavo, SAM, Stratos), in denen das Modellpaar eingestellt worden ist. Bis dato wurde im Labor nie hinterfragt, ob die Position des Oberkiefermodells im Artikulator mit der realistischen Patientensituation übereinstimmt. Vielmehr wurde es als Tatsache angenommen, zunächst eine Einprobe am Patienten vorzunehmen und darauf basierend die Situation ggf. zu verändern bzw. anzupassen.

Eine konkrete Auseinandersetzung mit dieser Problematik führte zu dem Schluss, dass der Zahntechniker den Zahnersatz so nah wie möglich an der „echten“ Okklusionsebene erstellen muss. Es gab zu diesem Zeitpunkt nur



Fig 4 In 2010: Arcus Digma I transfer position with articulator report¹³.

Abb. 4 Im Jahr 2010: Arcus Digma 1 Transferposition mit Artikulator-Report¹³.

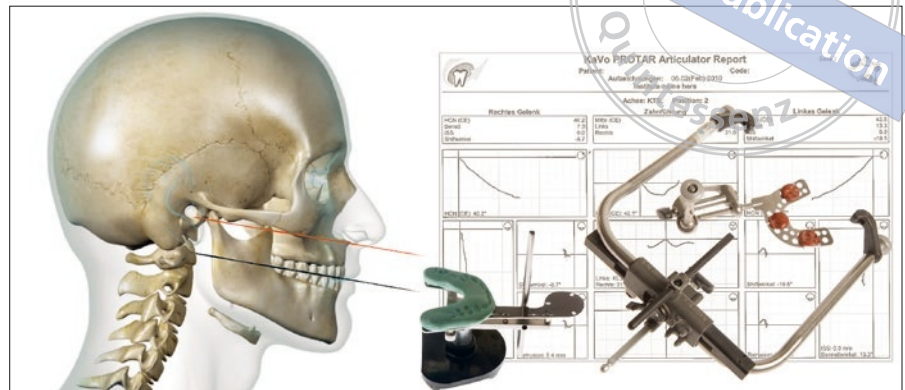


Fig 5 Electronic facebow of the Arcus Digma system for esthetic dentistry. Various different tests were carried out to transfer the maxilla position without reference to the Frankfort horizontal plane or Camper's line.

Abb. 5 Ästhetikbogen aus dem System Arcus Digma. Es wurden verschiedene Tests vorgenommen, um die Oberkiefer-Position – ohne Bezug zur Frankfurter Ebene oder Camperschen Ebene – zu übertragen.



wenige Systeme, die diese Möglichkeiten boten. Verwendet wurde das Bewegungs-Aufzeichnungssystem Arcus-Digma 1 und 2 (KaVo, Biberach); (Abb. 4 und 5). Dies war der erste Ansatz, bei dem von einem achskonformen Vorgehen Abstand genommen worden ist. Die Ergebnisse waren zufriedenstellend, aber die patientenspezifische Positionierung des Oberkiefers im Artikulator war noch immer nicht möglich. Zusammen mit dem Entwickler des Arcus Digma 1 und 2, Hans-Walter Lang, wurde die Systematik diskutiert und insbesondere der Versatz bzw. die Asymmetrien der beiden Gesichtshälften, die unweigerlich bei fast jedem Patienten auftreten, explizit thematisiert.

Im Ergebnis dieser Auseinandersetzung gelangte der Autor zu den Arbeiten von Rainer Schöttl, der mit dem HIP-Mount eine neue Systematik zum Übertragen der Modelle in den Artikulator entwickelt hatte². Die HIP-Ebene wurde 1955 von Harry Cooperman validiert. Er untersuchte mehr als 10.000 Schädel und fand drei stabile Punkte im Oberkiefer, die eine Ebene definierten: die beiden Gruben hinter den maxillären Tubern (Hamuli) und einen Punkt nahe der inzisalen Papille (Hamular Incisive Papilla =

The classification system was discussed together with the developer of the Arcus Digma I and II, Hans-Walter Lang, expressly focusing on the asymmetries of and/or discrepancies between the two facial halves, which inevitably occur in almost all patients. As a result of this discussion, the author discovered the work of Rainer Schöttl, who had developed the HIP-Mount (HIP = hamular incisive papilla), a new system for transferring the models into the articulator². The HIP plane of occlusion was validated by Harry Cooperman in 1955. He examined more than 10,000 human skulls and discovered three stable points in the maxilla that defined a plane; namely, the two fossae³ behind the maxillary tubules (hamuli) and one point in the region of the incisal papilla (Fig 6).

This formed the basis for developing the HIP-Mount. This does not relate to a hinge axis and a reference plane. Instead, the centers and planes are defined by intraoral measurements taken on the patient. This leads to a model situation in the articulator in which the center also corresponds to the center of the cranium, and the occlusal plane is parallel to the workbench plane².

Reference is sought to Camper's line and the bipupillary line. The HeadLine device is used to identify the facial center

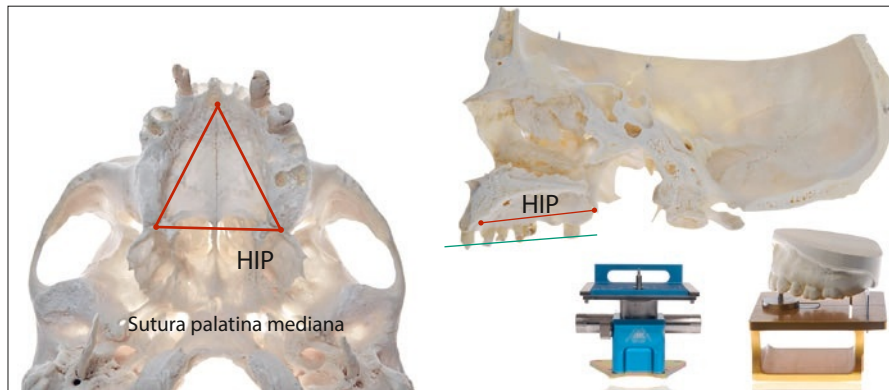


Fig 6 HIP plane according to Cooperman. Although three stable points in the maxilla serve as a reference, it is still only *one* plane in a 3D space.

Abb. 6 HIP-Ebene nach Cooperman. Drei stabile Punkte im Oberkiefer dienen als Referenz. Nach wie vor handelt es sich jedoch nur um *EINE* Ebene in einem dreidimensionalen Raum.

and the bipupillary line³. All information was at that time transferred to the model situation (image documentation of the mimetic muscles) via a photo status⁴. Schöttl's system is based on Camper's line, which provides access to the occlusal plane. Camper's line is defined by the two tragus points to the right and left of the ear and through the anterior nasal spine, horizontal or parallel to the patient's standing or sitting surface (position)⁵.

From HIP-Mount to PlaneFinder

The HIP points result in a stable plane. But how is this plane positioned in the skull? Again, reference to natural asymmetries is required. For example, the height of the left hamulus can deviate from the right hamulus. The procedure now offered a more precise means of positioning the maxillary model in the articulator in relation to the center and the target points (joint boxes). However, the interpretation of the asymmetrical facial halves was still not guaranteed. An average was obtained. Whether it is the Frankfurt horizontal plane, Camper's line or the esthetic plane, it is always one plane only, and this does not guarantee model positioning in three-dimensional (3D) space as with digital technology. In the HeadLine system, the intersection of the bipupillary line was a fixed component (Fig 7a). However, the bipupillary line is not reproducible and does not represent an objective point of reference; rather, it is based on an interpretation. As a result, less attention was given to the bipupillary line. In order to define a zero plane, a reference is required. If this reference is set manually using adjustment aids, the experience or the subjective perception (ie, without a stable point of reference) of the examiner as well as of the patient's resting position during referencing will influence the result (Fig 7b and c). This led to the conclusion that both the patient and the zero planes require stable positioning. Subsequently, a stable zero

HIP); (Abb. 6). Darauf basierend entstand der HIP-Mount. Als Referenz dienen keine Scharnierachse und Bezugsebene. Vielmehr werden die Mitten und Ebenen am Patienten abgegriffen. So entsteht eine Modellsituation im Artikulator, bei welcher die Mitte zugleich die Schädelmitte darstellt und die Tischebene die Okklusalebene definiert². Der Bezug wird zur Camperschen Ebene sowie zur Bipupillarlinie gesucht. Mit dem HeadLine-Gerät werden Gesichtsmitte und Bipupillarlinie evaluiert³. Alle Informationen wurden damals über einen Fotostatus auf die Modellsituation (mimische Bilddokumentation) übertragen⁴. Die Systematik von Schöttl basiert auf der Camperebene, die den Zugang zur Okklusionsebene gewährt. Die Campersche Ebene ist durch die beiden Traguspunkte rechts und links am Ohr und durch die Spina nasalis anterior definiert, waagrecht bzw. parallel zur Stand- oder Sitzfläche des Patienten⁵.

Von HIP-Mount zum PlaneFinder

Aus den HIP-Punkten ergibt sich eine stabile Ebene. Aber wie ist diese Ebene im Schädel positioniert? Erneut ist auf natürliche Asymmetrien zu verweisen. Beispielsweise kann der linke Hamular in seiner Höhe von der rechten Seite abweichen. Das Vorgehen stellte nun zwar eine präzisere Möglichkeit dar, das Oberkiefermodell bzgl. der Mitte und der Ansteuerungspunkte (Gelenkboxen) in den Artikulator zu positionieren. Aber die Interpretation der asymmetrischen Gesichtshälften war noch immer nicht gewährleistet. Es wurde ein Durchschnitt gebildet. Frankfurter Horizontale, Campersche Ebene oder Ästhetikebene – es ist immer nur eine Ebene und dies gewährleistet keine Modellpositionierung im dreidimensionalen Raum, wie z. B. in der digitalen Welt. Beim Headline-System gehörte das Kreuz der Bipupillarlinie zum festen Bestandteil

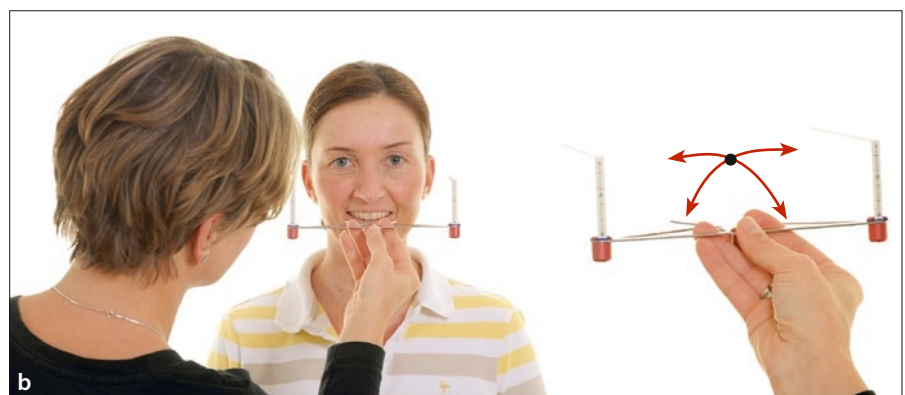
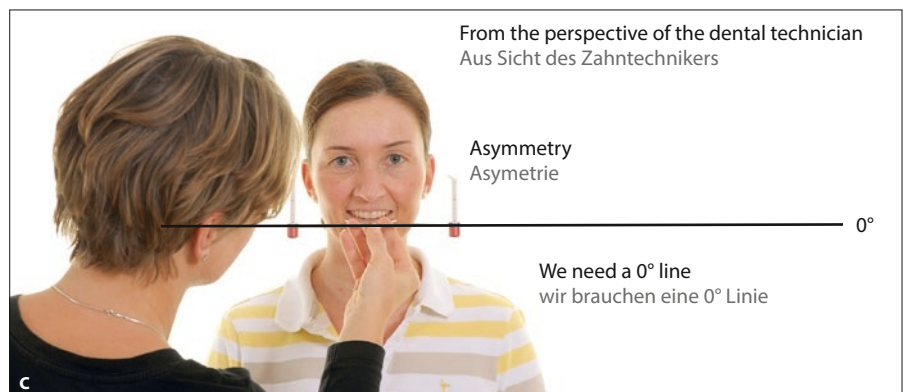

Fig 7 (a) HeadLines according to Schöttl. The reference plane is the bipupillary line (asymmetry!). (b and c) Two variables have a significant influence on the result. The positioning of the hand is just as unreproducible as the physiologic resting position of the patient during referencing. A stable zero line is required.

Abb. 7 (a) HeadLines nach Schöttl. Bezugsebene ist die Bipupillarlinie (Asymmetrie!). (b-c) Zwei Variablen beeinflussen das Ergebnis maßgeblich. Die Positionierung der Hand ist ebenso wenig reproduzierbar wie die Ruhelage des Patienten während der Referenzierung. Benötigt wird eine stabile Nulllinie.



(Abb. 7a). Doch die Bipupillarlinie ist nicht reproduzierbar und stellt keine objektive Referenz dar, sondern basiert vielmehr auf einer Interpretation. In der Folge wurde die Bipupillarlinie weniger beachtet. Um eine Nullebene zu definieren, benötigt man eine Referenz. Wird diese Referenz über Hilfsmittel mit der Hand eingestellt, beeinflussen die Erfahrung bzw. das subjektive Empfinden (keine stabile Referenz) des Untersuchers sowie die Ruhelage des Patienten während des Referenzierens das Ergebnis (Abb. 7b und c). Daraus resultierte die Erkenntnis, dass sowohl

line was generated by positioning the measurement system on a tripod and placing the patient in front of a mirror (natural head position [NHP]^{6,7}) (Fig 8). This creates a reproducible view.

NHP as reference

The NHP is determined without external influence; it is the plane perceived by the patient. The NHP is determined by the patient himself (in this case) in front of a mirror (Fig 9). The




Fig 8 PlaneFinder prototype. A tripod serves as a fixed point of reference. All variables are eliminated by positioning the measurement system on a tripod (aligned with a spirit level).

Abb. 8 Prototyp PlaneFinder. Ein Stativ dient als feste Referenz. Alle Variablen werden eliminiert, in dem das Vermessungssystem auf einem Stativ (an Wasserwaage ausgerichtet) positioniert wird.

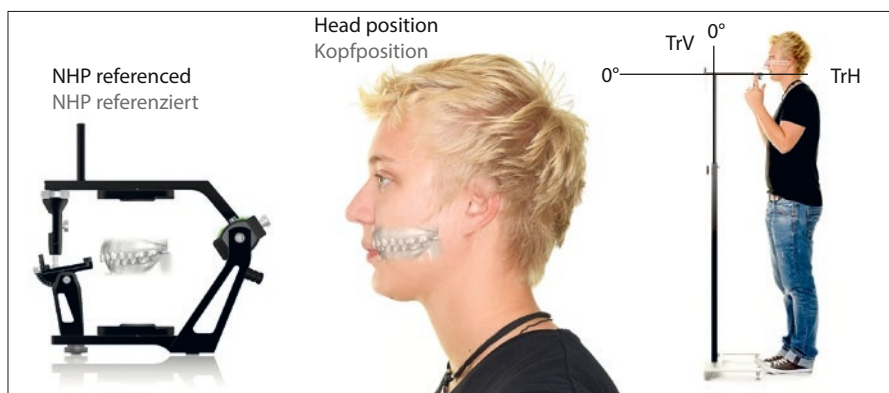

Fig 9 Patient-specific measurement of the skull-related position of the maxilla with the PlaneFinder in the NHP (without exogenous influences).

Abb. 9 Patientenbezügliches Abgreifen der schädelbezüglichen Position des Oberkiefers mit dem PlaneFinder in der NHT (ohne exogenen Einfluss).

goal was to establish a procedure not dependent on subjective interpretation but one that strives to obtain an idealized situation. It should be possible, with the aid of the transfer system, to determine the patient's natural individual maxillary position without exogenous influences. With the tripod in the zero position and the NHP taken up, two or three reliably stable points can be achieved, respectively. With these parameters, the NHP can be used as a reliable point of reference. For the first time it is possible to reproducibly record patient-specific deviations in their spatial directions, and in so doing to include the natural asymmetry of the facial halves with their respective angles of inclination in the determination of the occlusal planes. To this purpose, the PlaneFinder is designed to measure these different angles separately on each side (Fig 10).

The angle of inclination of the occlusal plane – with asymmetrical facial halves (Fig 10) – is determined via angles of occlusion bilaterally on the PlaneFinder. The inclination of the right and left facial halves is displayed as an angle between the zero plane and the ala-tragus line. These connecting lines from the ala nasi to the tragus run largely parallel to the functional plane (occlusal plane). The procedure has nothing to

der Patient als auch die Nullebene einer stabilen Positionierung bedürfen. In der Folge wurde eine stabile Nulllinie erzeugt, in dem man das Vermessungssystem auf ein Stativ positioniert hat und der Patient vor einem Spiegel (Natural Head Position, NHP^{6,7}) platziert (Abb. 8). So entsteht eine reproduzierbare Ansicht.

NHP als Referenz

Die NHP wird ohne exogenen Einfluss ermittelt. Sie ist die vom Patienten wahrgenommene Ebene, die er selbst vor dem Spiegel bestimmt (Abb. 9). Ziel der Überlegungen war es, ein Vorgehen zu etablieren, dass frei von einer subjektiven Interpretation und dem Streben nach einer idealisierten Situation ist. Mit dem Übertragungssystem sollte sich die Position des Oberkiefers frei von exogenen Einflüssen bestimmen lassen können. Das Stativ in der Nullposition und die NHP ergeben zwei bzw. drei zuverlässig stabile Punkte. Mit diesen Parametern kann die NHP als zuverlässige Referenz fixiert werden. Erstmals lassen sich damit patientenspezifische Abweichungen in ihren räumlichen Richtungen reproduzierbar erfassen. Die Neigung der

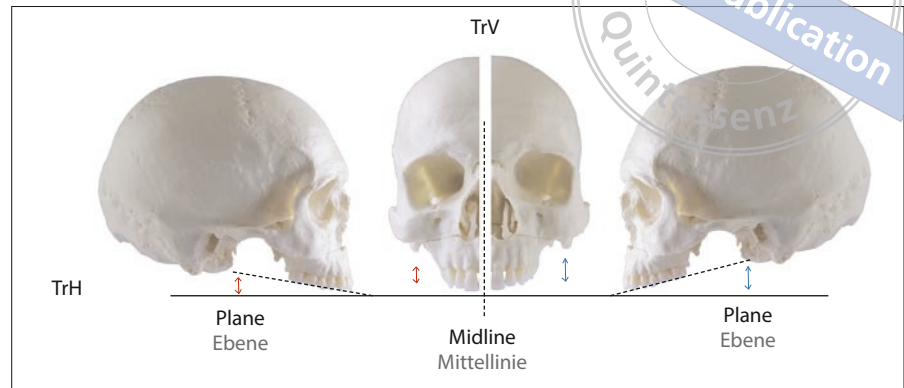
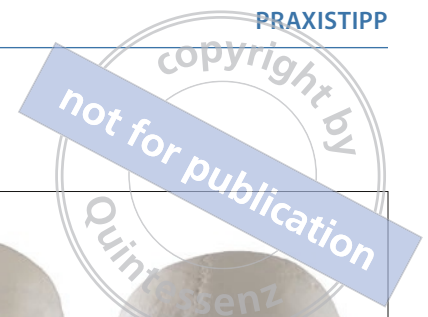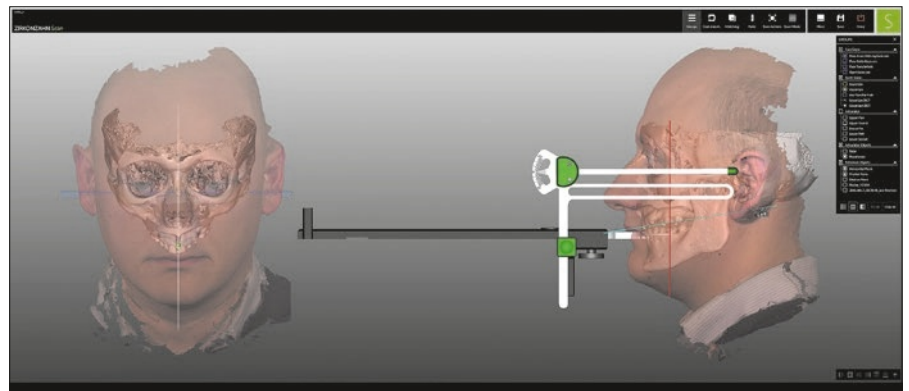


Fig 10 Illustration of the asymmetries in the facial skull. The views from the right and left are shown separately.

Abb. 10 Verdeutlichung der Asymmetrien am Gesichtsschädel. Rechts und links werden getrennt dargestellt betrachtet.

Fig 11 DICOM dataset with models and FaceScan are transferred to the software. The cheekbone corresponds to the position of the maxillary first molar (red line). The occlusal plane harmonizes with the mastoid (blue line).

Abb. 11 DICOM-Datensatz mit Modellen und FaceScan sind in die Software transferiert. Das Jochbein stimmt mit der Position des oberen Sechszers überein (rote Linie). Die Okklusionsebene harmonisiert mit dem Mastoid (blaue Linie).



Okklusionsebene – bei asymmetrischen Gesichtshälften (Abb. 10) – wird mit beidseitig am PlaneFinder angebrachten Okklusionswinkeln vermessen. Dabei wird die Neigung der rechten sowie der linken Gesichtshälfte als Winkel zwischen der Nullebene und der Ala-Tragus-Linie dargestellt. Diese Verbindungslinien vom Ala nasi zum Tragus verlaufen weitestgehend parallel zur Funktionsebene (Okklusionsebene). Das Vorgehen hat nichts mit dem HeadLine-System zu tun (Versuch einer Nullebene) und ist nicht mit einem Gesichtsbogen zu vergleichen, denn hier wird immer etwas interpretiert und somit idealisiert. Mit einer Bezugsebene lassen sich rechte und linke Gesichtshälfte nicht getrennt analysieren.

Im Jahr 2011 kam es dann zur Zusammenarbeit mit dem auf CAD/CAM-gestützte Fertigungsprozesse spezialisierten Unternehmen Zirkonzahn. Nach eingehenden Überlegungen wurde beschlossen, eine Software bzw. ein funktionsanalytisches System zu entwickeln, bei welchem Asymmetrien des Gesichts Berücksichtigung finden. Entstanden ist das PlaneSystem.

Wilfried Tratter hat als Software-Entwickler maßgeblich mitgewirkt. Eine durchdachte Systematik sollte ermög-

do with the HeadLine system (attempt at a zero plane) and cannot be compared with a facebow, as in this procedure something is always interpreted, and consequently idealized. With a reference plane, the right and left halves of the face cannot be analyzed separately.

In 2011, collaboration was established with Zirkonzahn, which specializes in computer-aided design/computer-aided manufacturing (CAD/CAM)-supported manufacturing processes. After careful consideration, it was decided to develop software or a functional analysis system in which facial asymmetries were taken into account. The result was the PlaneSystem. Wilfried Tratter played a major role as a software developer. The aim was to create a well-thought-out system to make it possible to interpret the right and left facial halves separately. Reference points/lines are not defined with reference to the skull, but on the basis of two reliable zero lines in 3D space. The vertical reference line is defined as the true vertical (TV) line running through the nasion. The horizontal reference line, the true horizontal (TH) runs reproducibly at right angles to the TV through the tragus (organ of equilibrium) in a patient-defined position^{6,7}. The position of the skull behind the two zero lines is determined by analyzing the patient




Fig 12 Transferring the digital position of the maxillary model into the physical articulator with the individually milled Jaw Positioner.

Abb. 12 Übertragen der digitalen Position des Oberkiefermodells in den physischen Artikulator mit dem individuell gefrästen Jaw Positionierer.

using the PlaneFinder. Independently of the skeletal class and any possible asymmetries of the facial skull, the NHP can be used to record the 3D position of the maxilla and express the angle of inclination of the occlusal plane as a precise angle to the referenceable zero plane⁸. The system was developed for both analog and digital applications. The Jaw Positioner is used to transfer the position of the maxilla from the virtual to the physical situation (Fig 12). On the basis of the available digital data, the Jaw Positioner is individually milled and enables the digital position to be precisely transferred into the real articulator.

Practical approach

The situation models and the anatomical landmarks on the patient serve as a starting point, always bearing in mind that the skull is asymmetrical in all positions, and that the patient can take up this position without exogenous influence. The initial landmark for positioning the maxillary model is the center of the cranium, which serves as the point of intersection of the two facial halves (Fig 13). In addition, the chewing center – the region of the maxillary first molar – is determined on both sides. This corresponds to the area (the region of the zygomatic bone) in which the teeth are subject to the heaviest loading.

Once again, the asymmetries between the left and right half of the skull must be taken into account. If there is a large difference, an average value is calculated. In addition, the functional axis of movement is determined as a combination of the rotational and translational motion of the TMJs. This corresponds to the region of the mastoid, where deviations can likewise occur between the left and right facial halves (Figs 14 and 15). The point of reference provided by the first

lichen, die rechte sowie linke Gesichtshälfte getrennt voneinander interpretieren zu können. Referenzpunkte/-linien werden nicht am Schädel definiert, sondern im dreidimensionalen Raum auf Basis zweier zuverlässiger Nulllinien. Als vertikale Referenzlinie ist die TV (True Vertical) verlaufend durch das Nasion definiert. Die horizontale Referenzlinie (True Horizontal, TH) verläuft im rechten Winkel – reproduzierbar zur TV – durch den Tragus (Gleichgewichtsorgan) in patientenbestimmter Position^{6,7}. Die Position des Schädels hinter den beiden Nulllinien wird mittels Analyse des Patienten im PlaneFinder ermittelt. Unbeeinflusst von der skelettalen Klasse und möglichen Asymmetrien des Gesichtsschädels können über die NHP die dreidimensionale Lage des Oberkiefers erfasst und die Neigung der Okklusionsebene winkelgenau zur referenzierbaren Nullebene angegeben werden⁸. Das System wurde sowohl für die analoge als auch die digitale Anwendung entwickelt. Um die Position des Oberkiefers aus der virtuellen Welt in die analoge Welt übertragen zu können dient der Jaw Positioner (Abb. 12). Anhand der vorliegenden digitalen Daten wird der Jaw-Positioner individuell gefräst und ermöglicht, die digitale Position exakt in den realen Artikulator zu transferieren.

Praktische Vorgehensweise

Ausgangspunkt sind Situationsmodelle sowie anatomische Landmarken am Patienten, immer im Bewusstsein, dass der Schädel in allen Positionen asymmetrisch ist und ohne exogenen Einfluss am Patienten gearbeitet wird. Als primäre Orientierung für das Positionieren des Oberkiefermodells dient die Schädelmitte als Schnittpunkt beider Gesichtshälften (Abb. 13). Zudem wird auf beiden Seiten das Kauzentrum – Region des oberen Sechlers –

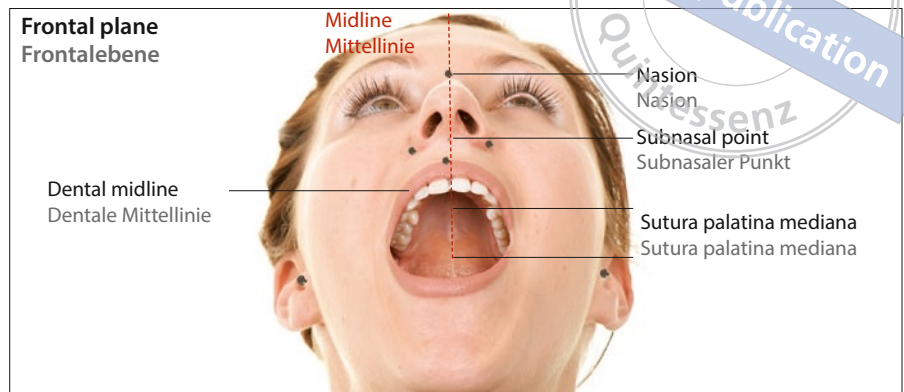

Fig 13 Illustration of the anatomical landmarks and center of the skull. The image underlines the asymmetry of the two facial halves.

Abb. 13 Darstellung der anatomischen Landmarken sowie der Schädelmitte. Das Bild unterstreicht die Asymmetrie der Gesichtshälften.

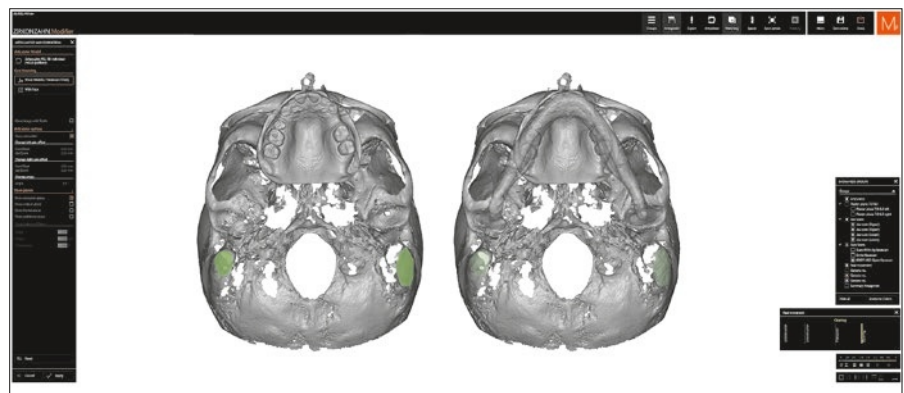


Fig 14 Patient with agensis (no orthodontic treatment). Representation of the asymmetries on the skull. The area of the mastoid marked green shows the differences between right and left.

Abb. 14 Patient mit Nicht-Anlagen (keine KFO-Behandlung). Darstellung der Asymmetrien am Schädel. Der grün markierte Bereich des Mastoid verdeutlicht die Unterschiede zwischen rechts und links.

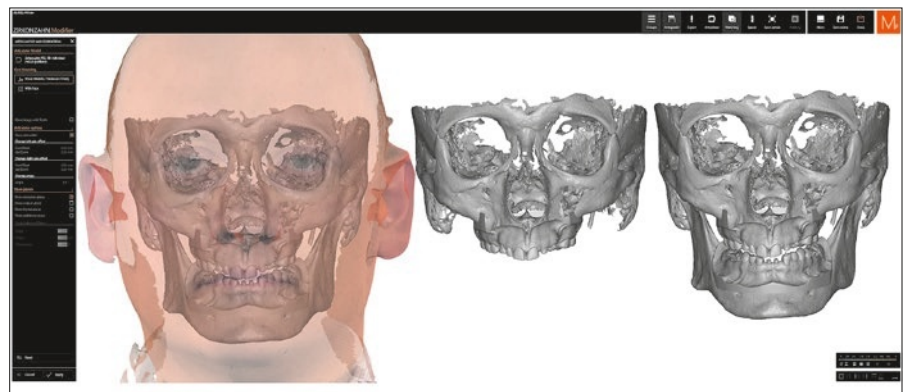

Fig 15 Anterior view. The right half of the skull is deeper than the left half. The inserted skull (FaceScanner) once more underlines the asymmetry.

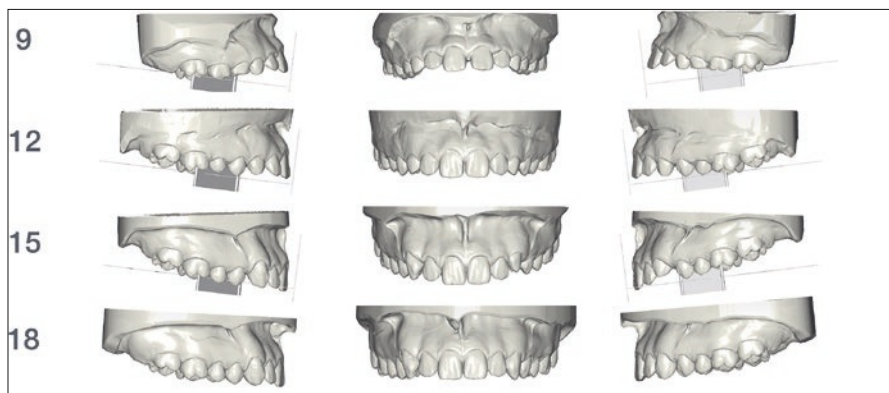
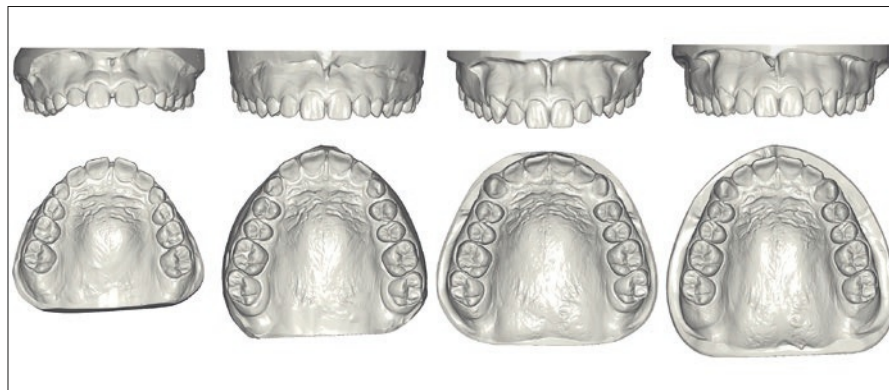Abb. 15 Ansicht von frontal. Die rechte Schädelhälfte ist tiefer als die linke. Der eingeblendete Schädel (FaceScanner) konkretisiert nochmals die Asymmetrie.

ermittelt. Dies entspricht dem Bereich, an dem die Zähne am stärksten belastet werden (*Os zygomaticum*). Erneut sind die Asymmetrien zwischen linker und rechter Schädelhälfte zu beachten. Bei einer starken Differenz wird ein Mittelwert gebildet. Des Weiteren wird die funktionelle Bewegungsachse als Kombination zwischen Rotations- und Translationsbewegung der Kiefergelenke eruiert. Dies entspricht der Region des Mastoid, wobei ebenfalls Abweichungen zwischen linker und rechter Gesichtshälfte auftreten können (Abb. 14 und 15). Die Referenz des Sechsters

molar in the orofacial system and the dependence on growth types were presented in orthodontic studies, eg, by van der Linden (Figs 16 and 17)⁹⁻¹¹.

Articulator

The articulator to be used – the PS1 (zirconium tooth) – is not axis-related like most other systems, but performs translational rotational and gliding movements in relation to the patient's individual occlusal plane (Figs 18 and 19). In the vir-



Figs 16 and 17 Correlation of the first molar with jaw growth³⁻⁵. The digitized models of this patient, aged 9, 12, 15, and 18 years, are mounted in relation to the center of the skull and the first molar. Starting from the first molar, the jaw shows growth posteriorly and anteriorly (without exogenous influence), with differences between both sides.

Abb. 16 und 17 Korrelation des Sechlers mit dem Kieferwachstum³⁻⁵. Die digitalisierten Modelle dieses Patienten im Alter von 9, 12, 15 und 18 Jahren sind entsprechend der Schädelmitte sowie des Sechlers montiert. Vom Sechser aus ist der Kiefer nach posterior und anterior gewachsen (ohne exogenen Einfluss) – beidseitig verschieden.

tual articulator, it is possible to work with the patient's actual (real) movement. The short supporting pin of the PS1 also differs significantly from that of other systems. There is a firmly defined position on the upper and lower part of the articulator. In contrast to the supporting pin height, this is not adjustable. The supporting pin in the zero position represents the stomion (lip closure line) as the starting point of the functional loop. The end point lies in the mastoid part of the temporal bone. With the aid of the position of the first molar (chewing center), the functional plane for the right and left side can be precisely visualized. The plane is inclined dorsally or ventrally, depending on the type of bone growth (Fig 20).

The articulator can be equipped with guidance elements (anterior guidance table, mechanical joint boxes). The anterior guidance table is positioned at the height and inclination of the natural anterior teeth. The patient's anatomical situation can be captured and archived with an individual anterior guidance element. Since the pin is always in the same position, the same starting point is taken as a basis. For instance, the situation can be scanned and transferred to the virtual world. If the position of the mandible is recorded as unmanip-

im orofazialen System und die Abhängigkeit zum Wachstum wurden in kieferorthopädischen Studien, etwa von van der Linden, dargestellt (Abb. 16 und 17)⁹⁻¹¹.

Artikulator

Der zu verwendende Artikulator – der PS1 (Zirkonzahn) – ist nicht wie die meisten anderen Systeme achsbezogen, sondern vollzieht in der analogen Welt translatorische Dreh- und Gleitbewegungen zur individuellen Okklusionsebene (Abb. 18 und 19). In der virtuellen Welt ist es möglich, mit der tatsächlichen Bewegung des Patienten zu arbeiten (real movement). Auch der kurze Stützstift des PS1 unterscheidet sich deutlich von anderen Systemen. Es gibt eine fest definierte Position am Ober- und Unterteil des Artikulators. Diese ist im Gegensatz zur Stützstifthöhe nicht veränderbar. Der Stützstift auf Nullposition bildet das Stomion (Lippenschlusslinie) als Startpunkt der Funktionsebene ab. Der Endpunkt liegt im Bereich des Mastoids. Mit Hilfe der Sechser-Position (Kauzentrum) kann die Funktionsebene für die rechte und linke Seite exakt dargestellt

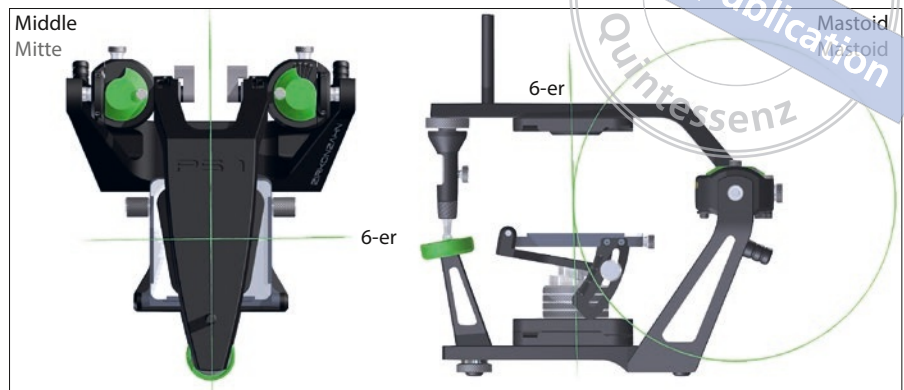
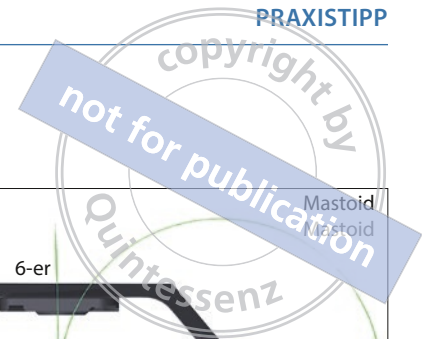


Fig 18 The PS1 articulator.

Abb. 18 Der Artikulator PS1.

Fig 19 This illustration shows that the right half of the skull lies deeper than the left half. The area of the mastoid is marked green on the skull.

Abb. 19 Diese Darstellung visualisiert, dass die rechte Schädelhälfte tiefer liegt als die linke. Der Bereich des Mastoids ist am Schädel grün markiert.

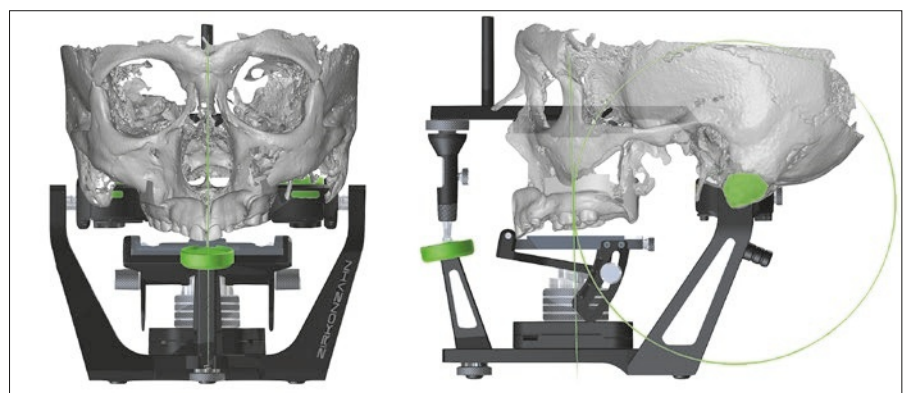
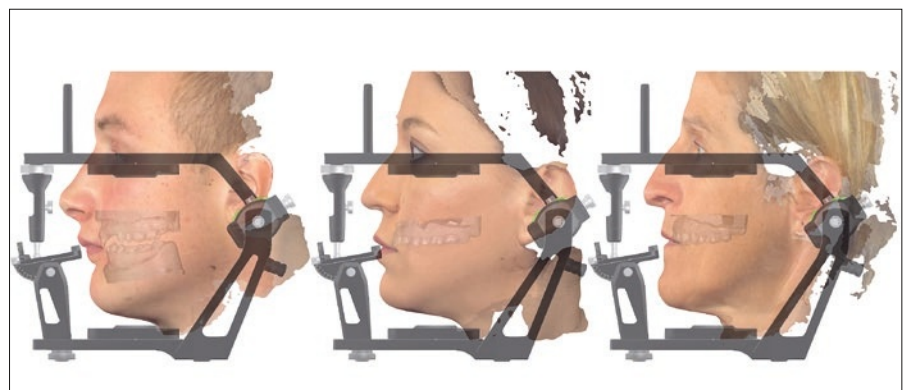


Fig 20 Three skeletally different patient types. The first molar is located in the chewing center, and the mastoid in an area that has been determined as a combination of rotational and translational movement of the TMJs. The inclination of the occlusal plane is individual due to various factors (growth, tooth loss, etc).

Abb. 20 Drei skeletal unterschiedliche Patiententypen. Der Sechser befindet sich im Kauzentrum und der Mastoid in einem Bereich, der als Kombination zwischen Rotations- und Translationsbewegung der Kiefergelenke bestimmt worden ist. Durch unterschiedliche Faktoren (Wachstum, Nichtanlage, Zahnverlust etc.) ist die Inklination der Okklusionsebene individuell.



werden. Je nach Wachstumstyp ist die Ebene nach dorsal oder nach ventral geneigt (Abb. 20).

Der Artikulator kann mit Führungselementen (Frontzahnführungsteller, mechanische Gelenkboxen) bestückt werden. Der Frontzahnführungsteller befindet sich in Höhe und Inklination der natürlichen Frontzähne. Mit einem individuellen Frontzahnführungsteller kann die

ulated, the support pin can be raised or lowered moderately without altering the occlusal conditions.

Transferring the NHP

The determination of the NHP, and consequently also the 3D alignment of the models, is performed by the patient himself

(in this case), who takes up the NHP automatically upon standing in an upright position, looking into his eyes in the PlaneFinder's mirror (Fig 21). The body posture is balanced. The line of sight is parallel with the horizon. Starting from the lip closure line, a horizontal line (the zero-degree plane) is determined on the side of the face (Fig 22). The patient's anterior teeth are resting on the bite tray. This position is recorded with bite registration material. The horizontal surface on the PlanePositioner is now the zero-degree plane for the maxillary model (Fig 23).

For the correct positioning of the model in the sagittal plane, the masticatory center and the skeletal center are referenced beforehand.

In order to identify the skeletal center, the median palatine suture is marked on the plaster cast. The chewing center is defined as an area in the maxilla located in the region of the first molar in natural dentition. To position the model in the PS1 articulator, the deepest point of the main fissure of the first molar is marked. It should be noted that the position of the maxillary first molar may change due to exogenous (eg, orthodontic measures, tooth loss, surgical interventions) and non-exogenous (eg, tooth agenesis, amelogenesis imperfecta) factors (Fig 24). For this reason, the patient's dental history is an important component of analysis according to the criteria of dental technology. If the maxillary first molar is missing, the zygomatic bone serves as a landmark.

PlanePositioner

The PlanePositioner (Fig 25) is an important communication element for:

1. merging data from the analog world;
2. exporting data for digital systems; and
3. referencing.

The transparent table of the PlanePositioner becomes an important instrument for determining the masticatory center. It is placed on the maxillary model and aligned with the skeletal center and the maxillary first molar. A caliper can be used to check the distance between the reference point on the maxillary first molar and the palatal bone. Note: The extension line of the masticatory center on the model base is perpendicular to the skeletal center. The bite registration material is removed from the bite tray, cut to size, and placed onto the model. The maxillary model can now be placed on the transparent plate together with the registration material, and one line of the axis intersection point can be aligned with the skeletal center.

Situation erfasst und archiviert werden. Da sich der Stift immer an derselben Position befindet, wird mit dem gleichen Ausgangspunkt gearbeitet. Die Situation kann z. B. eingescannt und in die virtuelle Welt übertragen werden. Wird die Position des Unterkiefers nicht manipuliert erfasst, kann der Stützstift moderat angehoben oder abgesenkt werden, ohne die okklusalen Gegebenheiten zu verändern.

Übertragen der NHP

Das Ermitteln der NHP und damit die dreidimensionale Zuordnung der Modelle erfolgt vom Patienten selbst. Er nimmt die NHP automatisch ein, sobald er sich aufrechtstehend im Spiegel des PlaneFinder in die Augen sieht (Abb. 21). Die Körperhaltung wird ausbalanciert. Die Sichtachse liegt parallel zum Horizont. Ausgehend von der Lippenschlusslinie wird seitlich am Gesicht eine horizontale Linie festgelegt, die Null-Grad-Ebene (Abb. 22). Der Patient stützt die Frontzähne am Bite Tray ab. Diese Position wird mit Registriermaterial fixiert. Die horizontale Fläche am PlanePositioner ist nun die Null-Grad-Ebene für das Oberkiefermodell (Abb. 23).

Um das Modell in sagittaler Ebene korrekt zu positionieren, werden im Vorfeld das Kauzentrum und die skelettale Mitte referenziert. Für die skelettale Mitte wird die Sutura palatina mediana am Gipsmodell markiert. Das Kauzentrum wird als ein Bereich im Oberkiefer definiert, der bei natürlicher Bezahnung in Regio des Sechlers zu finden ist. Für die Positionierung des Modells im PS1-Artikulator skizziert man die tiefste Stelle der Hauptfissur des Sechlers. Zu beachten ist, dass sich die Position des oberen Sechlers durch exogene (z. B. kieferorthopädische Maßnahmen, Zahnverlust, chirurgische Eingriffe) und nicht-exogene Faktoren (z. B. Nichtanlage, Amelogenesis imperfecta) verändern kann (Abb. 24). Daher ist die dentale Historie wichtiger Bestandteil der zahntechnischen Analyse. Fehlt der Sechler, dient das Os zygomaticum als Landmarke.

PlanePositioner

Der PlanePositioner ist ein wichtiges Kommunikationselement:

1. zum Zusammenführen der Daten in der analogen Welt,
2. zum Datenexport für die digitale Welt und
3. zum Referenzieren.

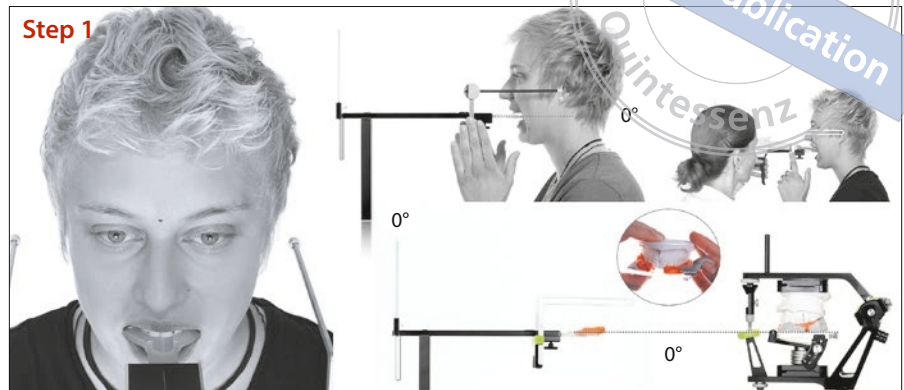


Fig 21 The transfer of the geometry to the PlanePositioner using analog means.

Abb 21 Die analoge Übertragung der Geometrie auf den PlanePositioner.

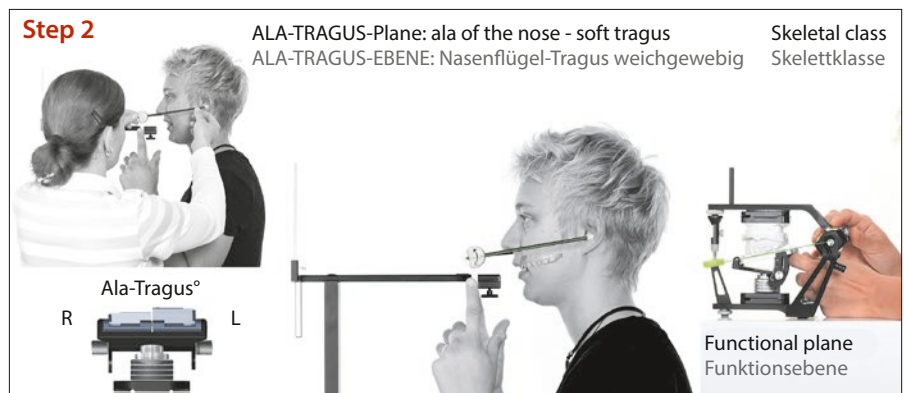

Fig 22 Analog measurement of the geometries.

Abb. 22 Die analoge Vermessung der Geometrien.



Fig 23 Mounting the maxillary model in the articulator.

Abb. 23 Das Montieren des Oberkiefermodells in den Artikulator.

Für das Ermitteln des Kauzentrums wird die transparente Platte des PlanePositioner zum wichtigen Instrument. Sie wird auf das Oberkiefermodell gelegt und an der skelettalen Mitte sowie am oberen ersten Molar ausgerichtet. Mit einer Schieblehre kann der Abstand zwischen dem Referenzpunkt am Sechser sowie dem Os palatinum geprüft werden. Hinweis: Die Verlängerungslinie vom Kauzentrum auf den Modellsockel liegt senkrecht zur skelettalen Mitte.

Das Registriermaterial wird vom Bite Tray entfernt, zurechtgeschnitten und auf das Modell aufgesetzt. Nun

The second line is aligned with the chewing center (prolongation line on the model base). In this position, the model is fixed with modelling silicone and placed in the corresponding part of the PlanePositioner (see Fig 23). The position of the model in the PS1 articulator represents the zero-degree plane determined on the patient. The PlanePositioner enables the dental technician to adjust the inclination of the ala-tragus line as well as to transfer the data into the digital system.

If no alterations are made to the guidance surfaces (eg, single crowns, smaller restorations), an average-value setting

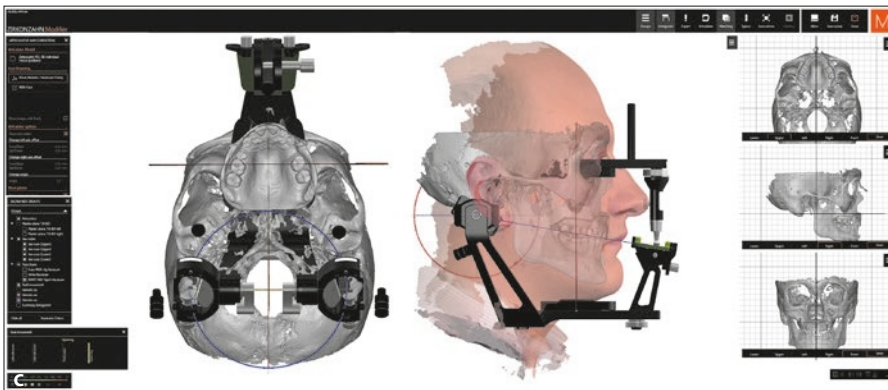
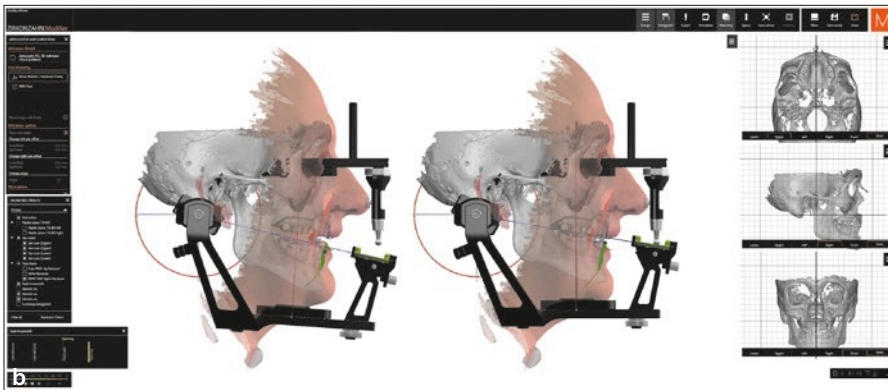
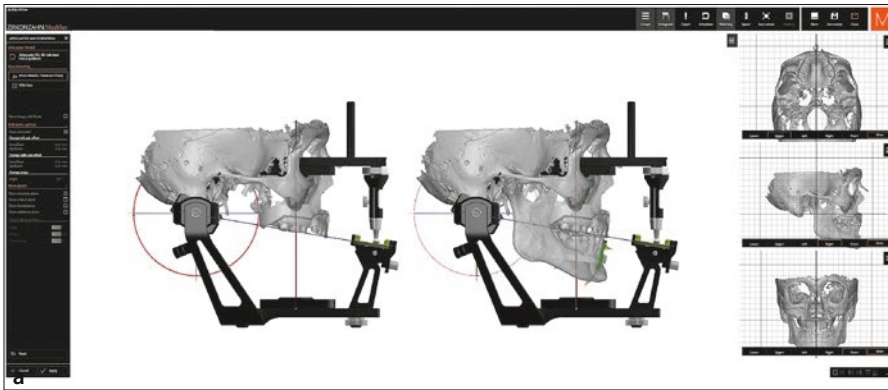


Fig 24 (a) A patient case of agenesia. The pivot and the closing movement (mandible) are shown. The small illustrations on the right show the vertical, transverse, and longitudinal axes. (b) Opening and closing movement on the patient. (c) Occlusal view. The dental center is rotated slightly toward the right, the first molars are not at the same height, and the zygomatic arch and TMJ are not at the same position.

Abb. 24 (a) Patientenfall Nicht-Anlage. Dargestellt sind der Drehpunkt und die Schließbewegung (Unterkiefer). Die kleinen Abbildungen rechts stellen jeweils die Hoch-, Quer- und Längsachse dar. (b) Öffnungs- und Schließbewegung am Patienten. (c) Ansicht von okklusal. Die dentale Mitte ist leicht nach rechts gedreht, die Sechser stehen nicht auf gleicher Höhe und Jochbogen sowie Kiefergelenk sind nicht auf gleicher Position.



Fig 25 Illustration of the PlanePositioner and articulator.

Abb. 25 Darstellung von PlanePositioner und Artikulator.

kann das Oberkiefermodell zusammen mit dem Registriermaterial auf die transparente Platte gelegt und eine Linie des Achsenkreuzes nach der skelettalen Mitte ausgerichtet werden.

Die zweite Linie richtet sich nach dem Kauzentrum (Verlängerungslinie am Modellsockel). In dieser Position wird das Modell mit Knetsilikon fixiert und in die entsprechende Vorrichtung des PlanePositioners gesetzt (s. Abb. 23). Die Position des Modells im PS1-Artikulator stellt die Null-Grad-Ebene dar, die am Patienten ermittelt worden ist. Mit dem PlanePositioner hat der Zahntechniker die Möglichkeit, die Neigung der Ala-Tragus-Ebene einzustellen und zudem die Daten in die digitale Welt zu übertragen.

Bei Nichtveränderung der Führungsflächen (z. B. Einzelkronen, kleinere Restaurationen) kann analog eine mittelwertige Einstellung der Gelenkbahnneigung, der Immediate Sideshift und des Bennett-Winkels gewählt werden. Da direkt mit der Okklusionsebene gearbeitet wird, erscheint es so, als würde, wie bei der sogenannten Handokklusion, das Modellpaar ohne Artikulator zueinander geführt werden.

Zuordnung des Unterkiefermodells zum Oberkiefermodell

Mit dem Übertragen des Oberkiefermodells in den Artikulator auf Basis des PlaneSystem stehen dem prothetischen Team nun sehr viel mehr Informationen für die Gestaltung einer regelrechten Okklusionsebene zur Verfügung, z. B. Zahnlänge, -neigung oder Inklination der Zahnhöcker.

Was nach wie vor ein Problem darstellte, war die korrekte Zuordnung des Unterkiefermodells sowie das Ermitteln der Vertikaldimension der Okklusionsebene (VDO). In der Regel ist der Zahntechniker nur selten darüber informiert, mit welcher Technik das „Bissregistrar“ am Patienten erstellt worden ist (Abb. 26). Zudem ist – bzw. war – bei vielen Arbeitsgruppen der Denkansatz etabliert, dass ein zu hohes Registrar eine Veränderung des Stützstiftes im Artikulator bedingt. Dieses Vorgehen musste infrage gestellt werden. Bei einer dreidimensionalen Analyse fällt auf, dass sich Übertragungsfehler um die Modellquerachse auf den Schließwinkel auswirken. Gleichzeitig stimmt die Ausrichtung der Kauebene und der einzelnen Zahnachsen nicht, was zu Artefakten bei der Simulation der Horizontalbewegungen im Artikulator führt.

Zusätzlich zum Registrar ist die Präzision der Modelle ein wesentlicher Faktor für ein erfolgreiches Ergebnis. Insgesamt bedarf es immer zwei korrekter Modelle, die alle

of the condylar path inclination can be achieved using analog means (ie, the immediate side-shift and the Bennett angle). As the occlusal plane is used as a reference, it appears as if the opposing models are being guided toward one another using the manual occlusion technique without an articulator.

Alignment of the mandibular to the maxillary model

With the transfer of the maxillary model into the articulator using the PlaneSystem, the prosthetics team now has much more information at its disposal (eg, tooth length, tooth inclination, cuspal inclination, etc) for the design of a proper occlusal plane.

There was still a problem with the correct alignment of the mandibular model and the determination of the vertical dimension of occlusion (VDO). In general, the dental technician is seldom briefed by the dentist regarding the technique used to obtain the bite registration on the patient (Fig 26). Furthermore, many workgroups hold (or held) the view that if the bite registration is too high, this necessitates an alteration of the position of the support pin in the articulator. This procedure had to be reviewed. A 3D analysis reveals that transfer errors around the model's transverse axis have an influence on the closing angle. At the same time, the alignment of the occlusal plane and the individual tooth axes is incorrect, which causes artefacts when simulating the horizontal movements in the articulator.

In addition to the bite registration, the precision of the models is an essential factor for a successful result. It always requires two correct models for visualizing all the necessary information, as well as an unmanipulated 'bite registration' with the support pin closed. The support pin should remain unaltered, as lowering or raising it leads to artefacts in the simulation and the position of the mandible in relation to the skull.

The 'hinge axis' as a limitation of analog technology

The registration technique (manipulated, slightly manipulated, strongly manipulated, unmanipulated) to capture the jaw relation is an essential aspect of the transfer of the models into the articulator. The aim is to adapt the vectors of the movement of the models in the articulator to match the *in vivo* movements. To this purpose, the border movements of the condyles are measured. Studies have shown that the habitual vertical movement vector more closely follows the course of the occlusal plane than the allocation of the teeth rows to the condyles and their border movement toward

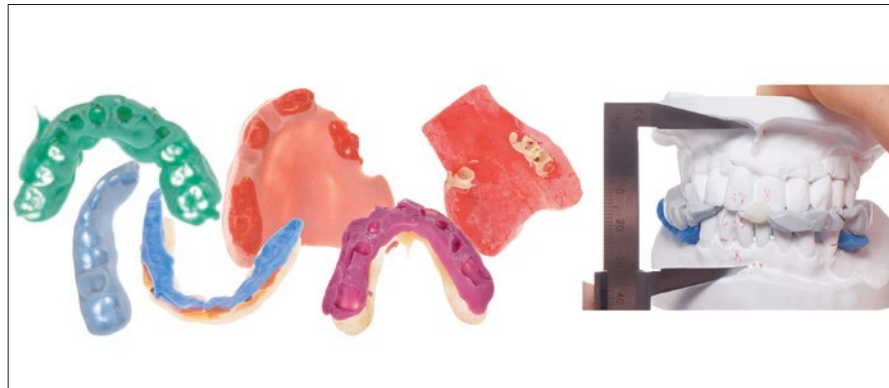

Fig 26 Illustration of the many different bite registrations. In many cases, the dental technician is not briefed regarding which technique was used for intraoral bite registration.

Abb. 26 Darstellung der vielen verschiedenen Bissregistrare. Oft weiß der Zahntechniker nicht, nach welcher Technik im Mund registriert worden ist.

posterior (around the terminal hinge axis). Ogawa et al¹²⁻¹⁵ showed in several studies that the unmanipulated closing movement in the sagittal plane forms an average angle of 86.4 degrees to the occlusal plane, regardless of its position in relation to the Frankfurt horizontal plane or to the axis orbital plane. In 60 test subjects, the maximum deviation from this value was less than 6 degrees. Consequently, the vector of jaw closing is relatively constant, but only with respect to the occlusal plane and not in relation to the Frankfurt horizontal plane. From this it can be concluded that there is no fixed hinge axis to be found in the human TMJ. This means that in an articulator that moves only around the one hinge axis, many functional aspects cannot be correctly implemented. Consequently, malocclusion of the restorations *in situ* often requires intraoral adjustment. This was an unsatisfactory result for the author, and led to further considerations. Most articulators are purely axis-oriented.

If the situation in the articulator is raised or lowered without deviating from the habitual movement pattern in the posterior or anterior direction, the models would have to be aligned with the rotation axis of the articulator in such a way that the mean vector determined on the patient to the occlusal plane is generated in the sagittal plane³.

In keeping with the bite registration technique in the mandible, the model pair is assigned in such a way that it corresponds approximately to this geometry (Figs 27 and 28). For this reason, it is more or less mandatory to brief the dental technician on the registration technique. Otherwise, a change of the VDO in the articulator always leads to falsified results.

Transfer into the virtual world

So far, the focus has been on the analog working steps. Thanks to digitization, it is now possible to exceed these lim-

notwendigen Informationen abbilden. Nötig ist auch ein unmanipuliertes sowie ungesperrtes „Bissregistrar“. Der Stützstift sollte unangetastet bleiben, denn ein Absenken oder Erhöhen führt zu Artefakten bei der Simulation sowie der Position des Unterkiefers zum Schädel.

Die „Scharnierachse“ als Limitation in der analogen Welt

Die Registriertechnik (manipuliert, wenig manipuliert, stark manipuliert, ohne Manipulation) bei der Erfassung der Kieferrelation ist ein wesentlicher Aspekt bei der Übertragung der Modelle in den Artikulator. Ziel ist es, die Vektoren bei der Bewegung der Modelle im Artikulator den In-vivo-Bewegungen anzugleichen. Dies geschieht z. B. durch das Vermessen der kondylären Grenzbewegungen. In Studien wurde dargelegt, dass der habituelle vertikale Bewegungsvektor näher an den Verlauf der Okklusalebene gekoppelt ist, als an der Zuordnung der Zahnreihen zu den Gelenkkondylen und deren retraler Grenzbewegung (um die terminale Scharnierachse). Ogawa et al. zeigten in mehreren Studien, dass die nicht manipulierte Schließbewegung in der Sagittalen einen mittleren Winkel von 86,4 Grad zur Kauebene aufweist, unabhängig davon, wie diese zur Frankfurter Horizontalen, bzw. zur Achsen-Orbita-Ebene liegt¹²⁻¹⁵. Bei 60 Probanden war die maximale Abweichung von diesem Wert geringer als sechs Grad. Somit ist der Vektor, mit dem der Kiefer geschlossen wird, relativ konstant – jedoch nur im Hinblick zur Okklusalebene und nicht im Verhältnis zur Frankfurter Horizontalen. Daraus lässt sich schließen, dass es die eine unveränderliche Scharnierachse beim Menschen nicht gibt. Demnach können in einem Artikulator, der sich nur um die eine Scharnierachse bewegt, viele Aspekte funktionell nicht korrekt umgesetzt werden. Im Ergebnis müssen häufig okklusale



Figs 27 and 28 2014: Digital technologies have now enabled tests that are not possible in the analog world. The model pairs were brought together without registration (support pin in the zero position). What was tested was how a Shimstock protocol changes depending on the position of the model pair in the articulator. Display of the position, height, distance, and angle of inclination as a function of the closing angle in the SAM articulator (top) and in the PS1 articulator (bottom).

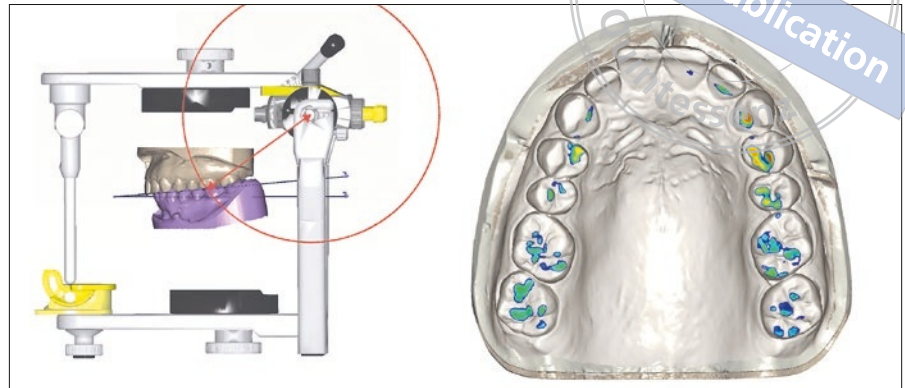
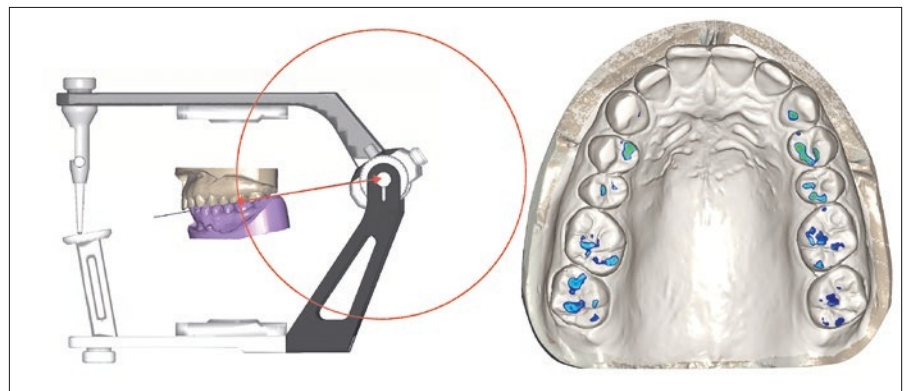


Abb. 27 und 28 2014: die digitalen Technologien ermöglichten nun Tests, die in der analogen Welt nicht möglich sind. Die Modellpaare wurden ohne Registrat (Stützstift 0) zusammengeführt. Getestet wurde, wie sich die Durchdringungen bei einem Shimstock-Protokoll je nach Lage des Modellpaares im Artikulator verändern. Darstellung der Position, Höhe, Abstand und Neigung in Abhängigkeit vom Schließwinkel beim SAM-Artikulator (oben) und beim PS1-Artikulator (unten).



Fehlkontakte der Restaurationen im Mund angepasst werden. Dies war unbefriedigend für den Autor und führte zu weiterführenden Überlegungen.

Die meisten Artikulatoren sind rein achsorientiert. Sollte die Situation im Artikulator gehoben oder abgesenkt werden, ohne das habituelle Bewegungsmuster nach retral oder anterior zu verlassen, mussten die Modelle der Drehachse des Artikulators so zugeordnet werden, dass der am Patienten ermittelte mittlere Vektor zur Kauebene in der Sagittalen erzeugt wird³. Adäquat zur Registriertechnik des Unterkiefers wird das Modellpaar so zugeordnet, dass es in etwa dieser Geometrie entspricht (Abb. 27 und 28). Es ist also fast unverzichtbar, dass der Zahntechniker die Information zur Registriertechnik erhält. Eine Veränderung der vertikalen Dimension im Artikulator führt sonst immer zu Verfälschungen.

Übertragung in die virtuelle Welt

Bisher standen die analogen Schritte im Fokus. Mit der Digitalisierung können nun Grenzen in der Darstellung bzw. Übertragung der analogen Position überschritten

werden. Dies war unbefriedigend für den Autor und führte zu weiterführenden Überlegungen.

itutions with regard to the visualization and transfer of the analog position to the digital system. In the course of the development of the analog and digital procedure with the PlaneSystem, it became clear that axes are not subject to limitations in virtual space. This fact can be taken as a goal to be achieved.

The angle of incidence determined by Ogawa of the closing movement toward the occlusal plane shows that the human being, in an upright bodily position (unguided), does not move the mandible vertically in an isolated rotational movement around the terminal hinge axis. Even Lauritzen¹⁶ was aware of this when he pointed out that such an isolated rotational movement must be actively forced – either carried out by the patient or manipulated by the dentist. Gysi already explained more than 100 years ago that a human mandible does not move around a condylar axis between the intercuspation position (ICP) and the physiologic rest position. The center of movement is rather to be found in the region of the mastoid process (Fig 29). These and further considerations suggest that a combination of rotational and translational movements can be assumed with regard to the unguided movement of the mandible with an upright body posture

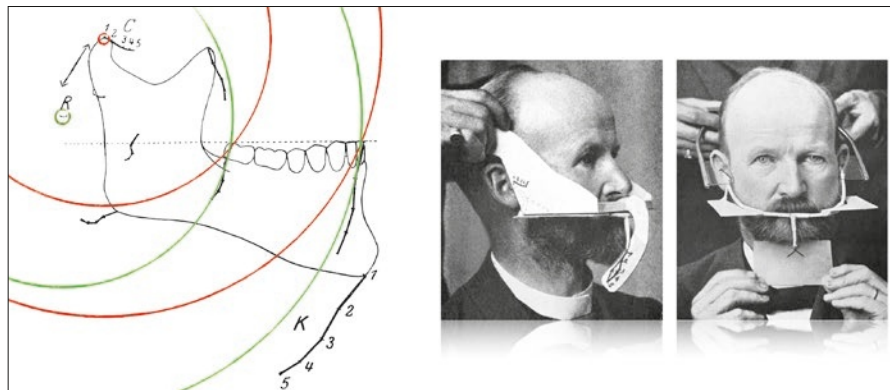
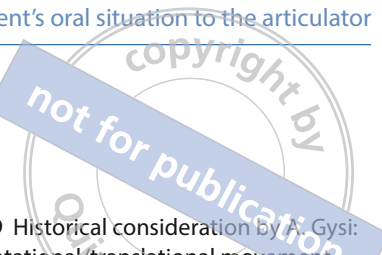

Fig 29 Historical consideration by A. Gysi: The rotational/translational movement range is located in the region 'R'. Depending on the geometric model, different radii of motion are generated (source: Gysi A. Dental Prosthetics, ed 3, 1929).

Abb. 29 Historische Betrachtung von A. Gysi. Der Dreh-Translatorische Bereich befindet sich in der Region „R“. Je nach geometrischem Modell entstehen unterschiedlichen Bewegungsradien. (aus Gysi: Zahnärztliche Prothetik, 3. Aufl. 1929).

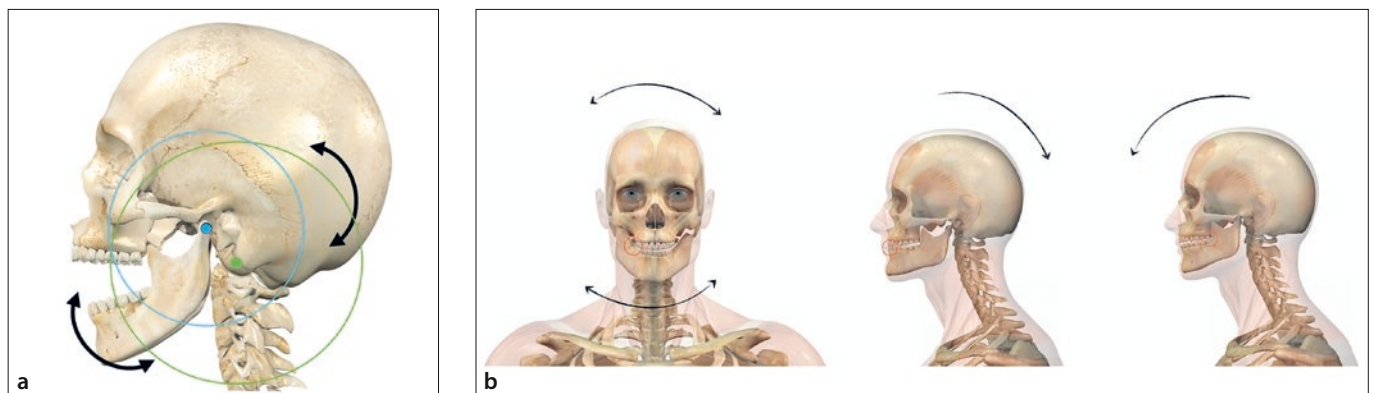


Fig 30 (a) Balancing the VDO requires knowledge of body statics and head posture. (b) Left: Rotational and translational movement during opening and closing. Center: Vertical height is missing in the posterior region. Right: Little space is available in the posterior tooth region.

Abb. 30 (a) Der Ausgleich der Vertikaldimension bedingt das Wissen um Körperstatik bzw. Kopfhaltung. (b) Links: Rotation und Translation bei Öffnungs- und Schließbewegung. Mitte: im Seitenzahnbereich fehlt vertikale Höhe. Rechts: wenig Platz im Seitenzahngebiet.

(Fig 30a and b). An isolated movement in the mandibular joint cavity is not to be expected. One exercise that illustrates this is eating an apple while standing upright with one's head against a wall. When chewing, the entire head comes into contact with the wall. The mandible, therefore, does not move in isolation. The area of translational movement is in the region of the mastoid. This corresponds with the findings of Ogawa et al^{14,15} (Fig 31). Furthermore, while the traditional articulator is subject to considerable mechanical limitations, in the virtual articulator there is an almost 'borderless' space in all three dimensions.

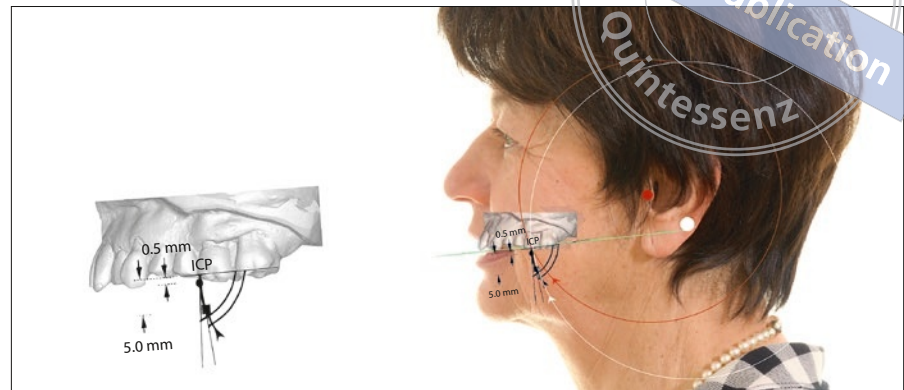
The PS1 articulator enables a bite registration technique with no exterior manipulation. One specification is that asymmetries of the facial halves are recorded. In order to display the different angles of the occlusal planes, the corresponding PlanePositioner has a longitudinally divided supporting surface⁸. The situation from the analog articulator can be trans-

werden. Im Zuge der Entwicklung des analogen und digitalen Vorgehens mit dem PlaneSystem wurde klar, dass es im virtuellen Raum keine Limitationen der Achsen gibt. Diese Tatsache sollte zielführend genutzt werden.

Der von Ogawa gefundene Auftreffwinkel der Schließbewegung zur Okklusalebene zeigt, dass der Mensch bei aufrechter Körperhaltung (ungeführt) den Unterkiefer in der Vertikalen nicht in einer isolierten Rotation um die terminale Scharnierachse bewegt. Selbst Lauritzen war sich dessen bewusst, als er darauf hinwies, dass eine solche isolierte Rotation vom Patienten entweder eingeübt oder vom Zahnarzt manipuliert werden müsse¹⁶. Gysi hat schon vor mehr als 100 Jahren dargelegt, dass der Mensch seinen Unterkiefer zwischen der interkuspidalen Position und der Ruheschwebe nicht um eine kondyläre Achse bewegt. Vielmehr sei das Bewegungszentrum in der Region des Mastoids zu suchen (Abb. 29). Diese und weitere Ausführ-

Fig 31 Rotational axis: manipulated (red circle) and unmanipulated (white circle). According to Ogawa et al.¹³, the inclination of the occlusal plane shows variations ranging from -10.2 to +14.5 degrees.

Abb. 31 Drehachse: manipulierte Variante (roter Kreis) und nicht manipulierte Variante (weißer Kreis). Laut Ogawa et al.¹³ zeigt die Neigung der Okklusionsebene Variationen, die von -10,2 bis +14,5 Grad reichen.



rungen lassen darauf schließen, dass bei der ungeführten Unterkieferbewegung mit aufrechter Körperhaltung von einer Kombination aus Rotation und Translation auszugehen ist (Abb. 30a und b). Eine isolierte Bewegung im unteren Gelenkspalt ist nicht zu erwarten. Eine Übung, die dies verdeutlicht, ist das Essen eines Apfels, während man bei aufrechter Körperhaltung mit dem Kopf an eine Wand gelehnt steht. Beim Kauen stößt der gesamte Kopf an die Wand. Der Unterkiefer bewegt sich demnach nicht isoliert. Der translatorische Bereich befindet sich in der Region vom Mastoid. Dies deckt sich mit den Aussagen von Ogawa et al.^{14,15} (Abb. 31). Und während der analoge Artikulator in Form der Mechanik eine große Limitation aufweist, ergibt sich in der virtuellen Welt ein nahezu „grenzfreier“ Raum in allen drei Dimensionen.

Der Artikulator PS 1 ermöglicht eine Registriertechnik, bei der keinerlei Manipulation stattfindet. Eine Spezifikation ist, dass Asymmetrien der Gesichtshälften festgehalten werden. Um die unterschiedlichen Winkel der Okklusionsebenen darstellen zu können, hat der zugehörige PlanePositioner eine längs geteilte Auflagefläche⁸. Die Situation aus dem analogen Artikulator kann exakt in die virtuelle Welt überführt werden. Über die Software lassen sich die verschiedenen Scans, Ebenen und sämtliche Komponenten einblenden, miteinander kombinieren und aus verschiedenen Blickwinkeln anzeigen.

Therapeutische Übergangsphase

Sind alle Parameter ermittelt, wird die Situation im Mund des Patienten getestet. Hierbei sind nicht nur die VDO relevant, sondern auch die Taktilität der Zunge und insbesondere das taktile Vermögen der Zungenspitze zu den oberen mittleren Schneidezähnen. Diese Region nimmt einen Unterschied von nur 3 µm wahr. Daher sollte diesem Raum

ferred precisely into the virtual articulator. The software allows the different scans and planes, and allows all components to be displayed, combined, and viewed from different angles.

Therapeutic transition phase

Once all parameters have been determined, the patient's situation is tested intraorally. What is relevant here is not only the VDO but also the tactile ability of the tongue, and in particular the tactile ability of the tip of the tongue on the maxillary central incisors. In this region, a difference of only 3 µm is perceptible. For this reason, much attention should be paid to this space during the therapeutic transition phase. The patient's tactile sensitivity has a great influence. Before the mandible is registered with the maxilla, the author's workgroup checks whether, and to what extent, the patient accepts an elevation or a lowering of the VDO, so that the support pin remains untouched in the articulator. To this purpose, the patient's VDO is determined intraorally with regard to function and esthetics, and then transferred to the mouth, for instance, via a dental restoration. The patient is able to sense and evaluate the situation by him/herself (the patient as a concept). The dentist and dental technician are given a specific reference for any required adjustments.

Disclaimer

The author was involved in the development of the PlaneSystem. In addition, the author declares that the patients depicted in this article gave their consent for the images or video material to be used in the context of specialist publications.

References

1. Medizinische Kinesiologie, Physio-Energetik und Ganzheitliche (Zahn-)Heilkunde. VAK Verlag: Kirchzarten, 2005.
2. Schöttl R. Die Kauebene von Camper bis zur Gegenwart. MYOBYTE 5/2013:5–11 2.
3. Schöttl R, Plaster U. Modellübertragung und Kommunikation zwischen Zahnarzt und Zahntechniker. Quintessenz Zahntech 2010;36: 528–543.
4. Plaster U. Fotografische Übersicht der ästhetischen Analyse. Funktioneller Befundbogen nach Plaster. Quintessenz Zahntech 2012;38: 140–160.
5. Wühr E. Form und Funktion des kranio-mandibulären Systems, 2004: 4–15.
6. Cooke MS. Five-year reproducibility of natural head posture: a longitudinal study. Am J Orthod Dentofacial Orthop 1990;97:487–494.
7. Peng L, Cooke MS. Fifteen-year reproducibility of natural head posture: A longitudinal study. Am J Orthod Dentofacial Orthop 1999;116: 82–85.
8. Plaster, U. Analog und digital: Okklusionsebene und Kieferrelation im Artikulator reproduzierbar. Quintessenz Zahntech 2015;41:1446–1460.
9. van der Linden FPGM. Development of the Human Dentition, ed 1. Quintessence Publishing, 2016.
10. van der Linden FPGM. Facial Growth and Facial Orthopedics. Quintessence Publishing, 1986.
11. van der Linden FPGM. Orthodontics With Fixed Appliances, ed 6. Quintessence Publishing, 1997.
12. Ogawa T, Koyano K, Suetsugu T. Characteristics of masticatory movement in relation to inclination of occlusal plane. J Oral Rehabil 1997; 24:652–657.
13. Ogawa T, Koyano K, Suetsugu T. Correlation between inclination of occlusal plane and masticatory movement. J Dent 1998;26:105–112.
14. Ogawa T, Koyano K, Suetsugu T. The relationship between inclination of the occlusal plane and jaw closing path. J Prosthet Dent 1996;76: 576–580.
15. Ogawa T, Koyano K, Umemoto G. Inclination of the occlusal plane and occlusal guidance as contributing factors in mastication. J Dent 1998;26:641–647.
16. Lauritzen A. Atlas of occlusal analysis. Colorado Springs: HAH Publications, 1974.

in der therapeutischen Übergangsphase viel Beachtung geschenkt werden. Das taktile Fühlen des Patienten hat einen hohen Einfluss. Im Arbeitsteam des Autors wird vor dem Registrieren des Unterkiefers zum Oberkiefer überprüft, ob bzw. in welchem Maße der Patient eine Anhebung oder ein Absenken der Vertikaldimension akzeptiert, sodass im Artikulator der Stützstift unangetastet bleibt. Hierfür wird am Patienten die Höhe hinsichtlich Funktion und Ästhetik erarbeitet und beispielsweise über eine therapeutische Restauration in den Mund überführt. Der Patient fühlt und beurteilt die Situation selbst (Patient als Konzept). Zahnarzt und Zahntechniker erhalten eine konkrete Referenz für etwaige Anpassungen.

Interessenkonflikt

Der Autor ist bei der Entwicklung des PlaneSystems beteiligt gewesen. Zudem erklärt der Autor, dass abgebildete Patienten ihr Einverständnis zur Nutzung des Bild- bzw. Videomaterials im Rahmen von Fachpublikationen abgegeben haben.



Udo Plaster, ZTM
Plaster Dental-Technik GbR

Address/Adresse

Udo Plaster, Plaster Dental-Technik GbR, Emilienstraße 1, 90489 Nürnberg;
E-mail: info@plasterdental.de